

5th Bi-annual meeting of ISCVS

Alireza A. Ghavidel MD.
Rajae Heart Center



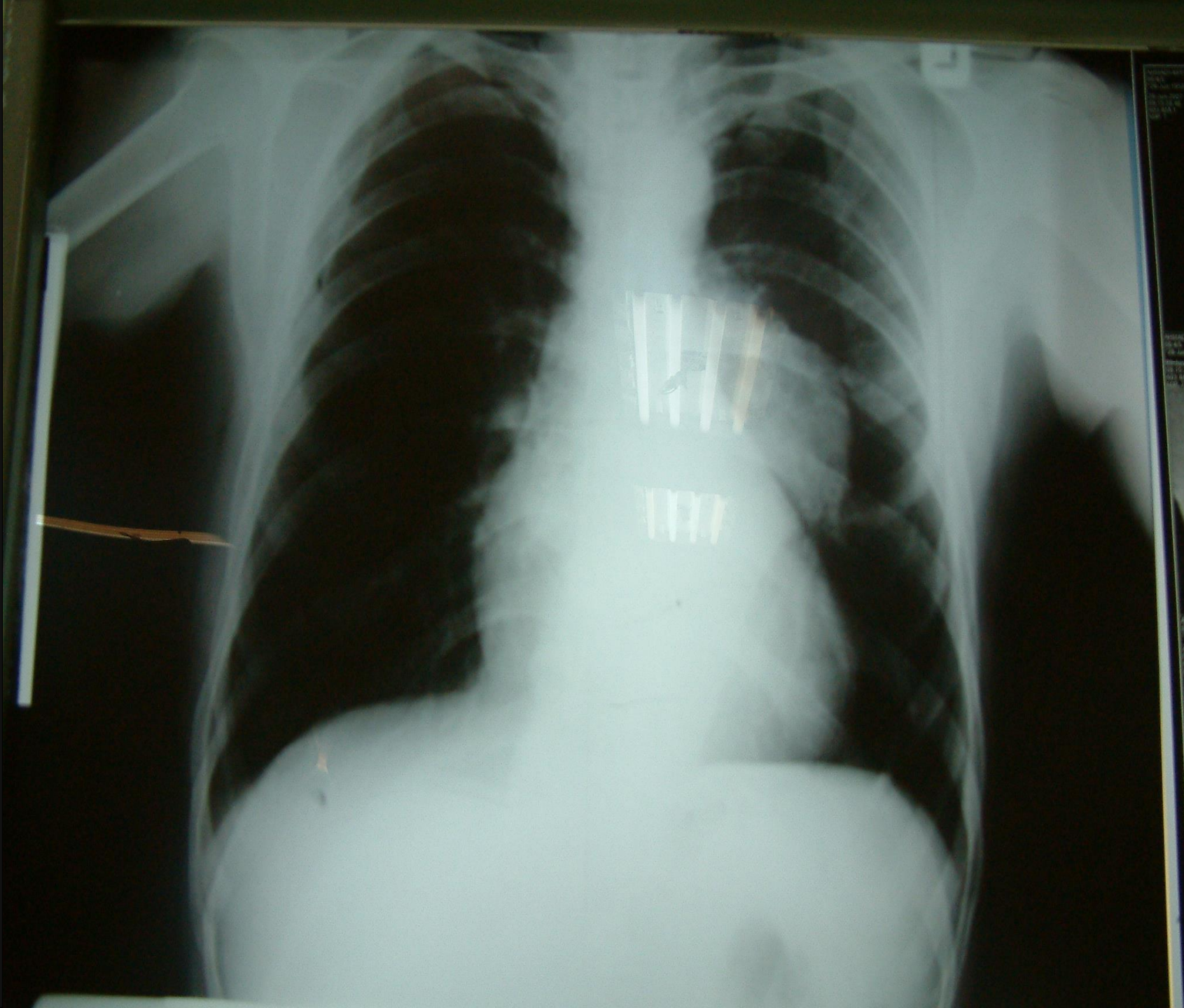
A 44 Yr. old Man.

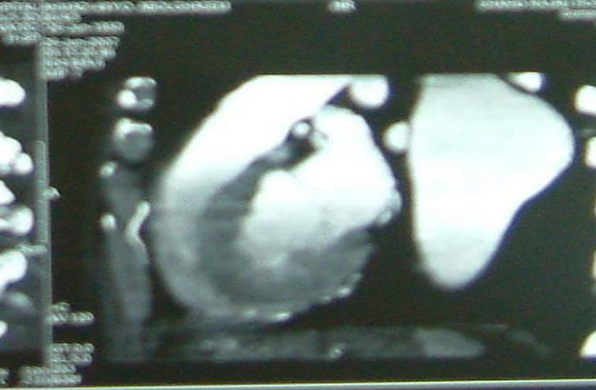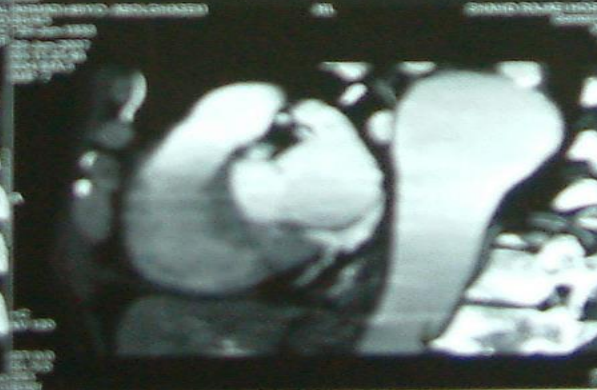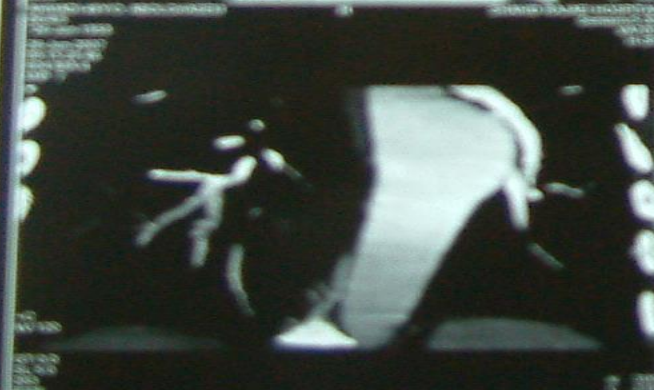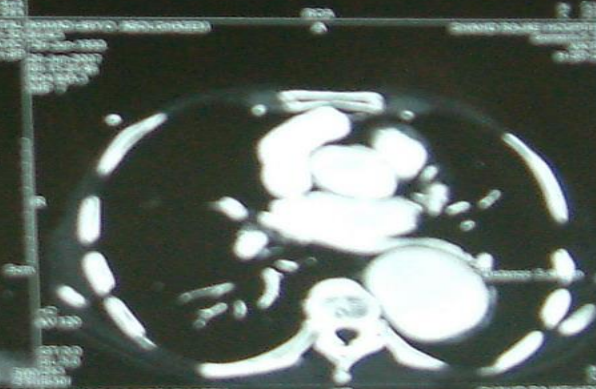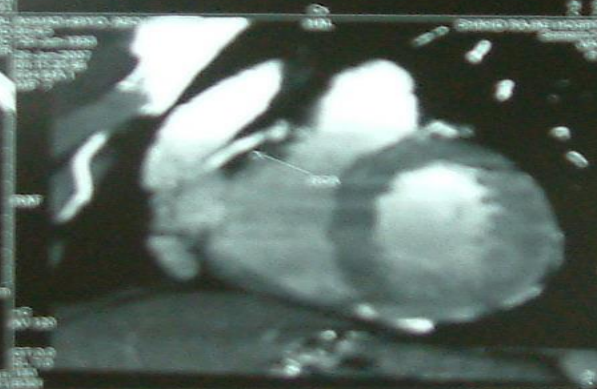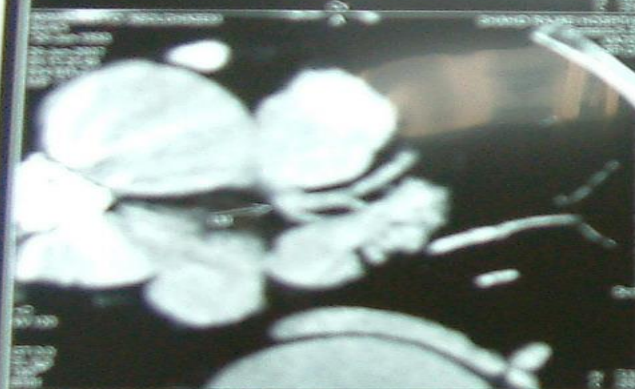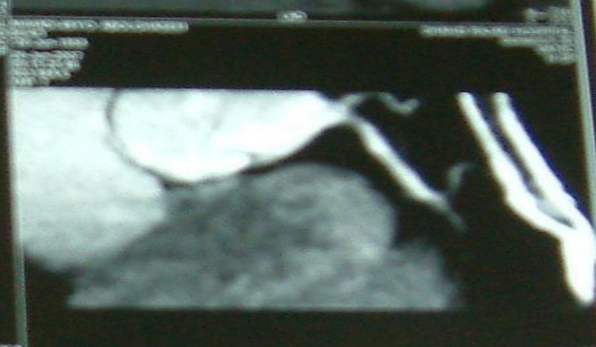
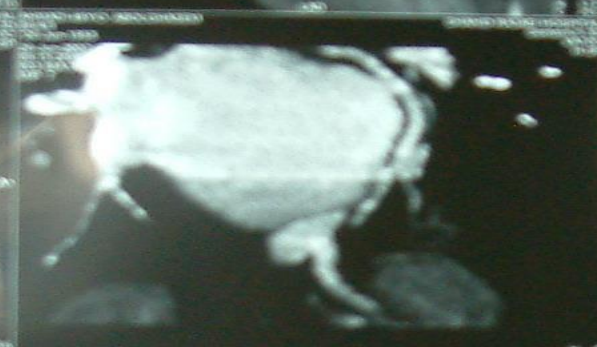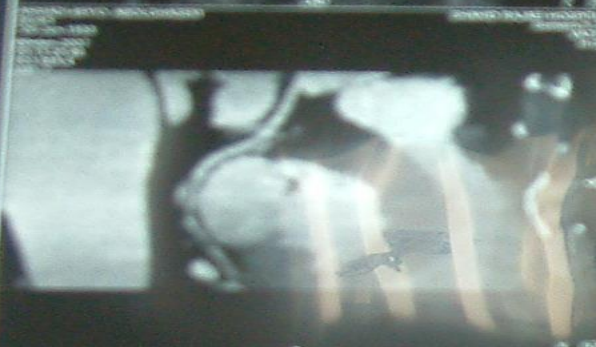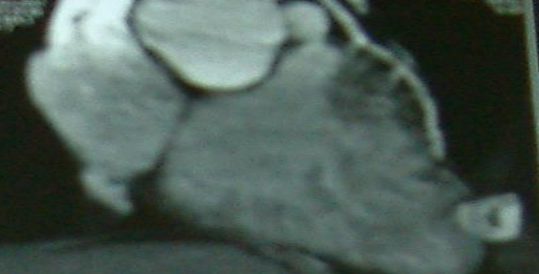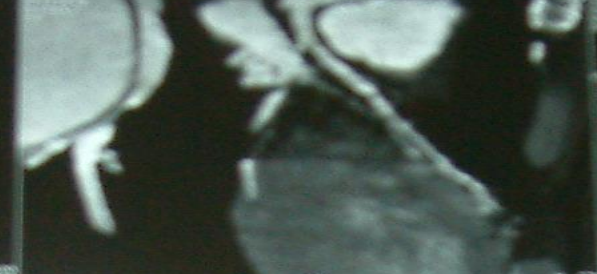- Hx. Of Co-A Repair, 32 years ago
Interposition Graft with a 12 mm Dacron
Tube Graft.
- Presented with : Early Fatigue
Intermittent Claudication



Echocardiographic Findings:

- *Aneurysm of Descending Aorta (56 mm)*
- *Re Co-A (PG: 68mmHg)*
- *Normal Heart Valves & Chambers*
- *LVEF: 40%*





001-1500
001-1500
001-1500
001-1500
001-1500

001-1500
001-1500
001-1500
001-1500
001-1500

001-1500
001-1500
001-1500
001-1500
001-1500

001-1500
001-1500
001-1500
001-1500
001-1500

001-1500
001-1500
001-1500
001-1500
001-1500

001-1500
001-1500
001-1500
001-1500
001-1500

001-1500
001-1500
001-1500
001-1500
001-1500

001-1500
001-1500
001-1500
001-1500
001-1500

001-1500
001-1500
001-1500
001-1500
001-1500

001-1500
001-1500
001-1500
001-1500
001-1500

001-1500
001-1500
001-1500
001-1500
001-1500

001-1500
001-1500
001-1500
001-1500
001-1500

001-1500
001-1500
001-1500
001-1500
001-1500

001-1500
001-1500
001-1500
001-1500
001-1500

001-1500
001-1500
001-1500
001-1500
001-1500

001-1500
001-1500
001-1500
001-1500
001-1500

